16

Κρανιοφαρυγγίωμα

Γεώργιος Δημογέροντας, Χάρις Λιάπη

1. ΕΙΣΑΓΩΓΗ

Το κρανιοφαρυγγίωμα είναι ένας σχετικά σπάνιος, βραδέως αναπτυσσόμενος, συνήθως καλοήθης όγκος, κατατασσόμενος από τη WHO ως όγκος χαμηλής ή αμφίβολης κακοήθειας (WHO 1). Σύμφωνα με την 3η αναθεώρηση της Διεθνούς Ταξινόμησης των Ογκολογικών Παθήσεων (International Classification for Diseases in Oncology, ICD-O-3) τα κρανιοφαρυγγιώματα αναφέρονται με τον κωδικό 9350 (οι κωδικοί 9351 και 9352 αφορούν στους δύο υπότυπους, τα αδαμαντινώματα και τα θηλωματώδους τύπου κρανιοφαρυγγιώματα αντίστοιχα). Τα κρανιοφαρυγγιώματα έχουν εμβρυϊκή προέλευση, συνήθως εξορμούν από το πρόσθιο άνω χείλος της υπόφυσης και εντοπίζονται κυρίως στο τουρκικό εφίππιο ή σε παραεφιππιακές περιοχές. Η πρώτη αναγνώριση των όγκων αυτών έγινε σχεδόν ταυτόχρονα από τους Zenker και Luschka, το 1857 και 1860 αντίστοιχα. Πιο επισταμένα, οι όγκοι αυτοί μελετήθηκαν από τον Susman το 1932 και την ίδια εποχή ο Cushing καθιέρωσε τον όρο "κρανιοφαρυγγίωμα" προσπαθώντας να συμπεριλάβει και κάποια ανατομικά χαρακτηριστικά του όγκου[1-3]. Τα κρανιοφαρυγγιώματα έχουν μεγαλύτερη επίπτωση στην παιδική ηλικία και παρά το γεγονός ότι θεωρούνται καλοήθεις, οι όγκοι αυτοί συνδέονται με μια πλειάδα συμπτωμάτων από το κεντρικό νευρικό σύστημα, το ενδοκρινικό σύστημα και τους οφθαλμούς ιδιαίτερα δυσάρεστων, ενοχλητικών και επικίνδυνων εάν δεν αντιμετωπισθούν εγκαίρως.

2. ΕΜΒΡΥΟΛΟΓΙΚΗ ΠΡΟΕΛΕΥΣΗ ΚΑΙ ΙΣΤΟΛΟΓΙΚΗ ΕΙΚΟΝΑ

Μακροσκοπικά, τα κρανιοφαρυγγιώματα αποτελούν συνήθως μεγάλους σφαιρικούς όγκους με λευκωπή ή ερυθρόφαιη επιφάνεια διατομής.

Ιστολογικά έχουν διαπιστωθεί δύο υπότυποι˙ τα αδαμαντινώματα και ο θηλωματώδης τύπος, ενώ έχουν περιγραφεί και μικτοί τύποι[3-5]. Τα αδαμαντινώματα, είναι πιο συχνά στην παιδική ηλικία[6,7] και πιστεύεται ότι προέρχονται από μετάπλαση του εμβρυϊκού πλακώδους επιθηλίου του κρανιοφαρυγγικού σωλήνα[8]. Ο θηλωματώδης τύπος απαντάται κυρίως στους ενήλικες[6,9] και θεωρείται ότι προέρχεται από μετάπλαση των αδενοϋποφυσιακών κυττάρων της υπόφυσης ή του μίσχου της[10].

Τα αδαμαντινώματα έχουν συνήθως κυστική (59%) ή μικτή μορφή (30%) ενώ σε

ένα μικρό ποσοστό (11%) είναι συμπαγή[11] (Εικόνα 1). Ιστολογικά οι όγκοι αποτελούνται από κυστικούς χώρους και επιθηλιακά κύτταρα. Οι κυστικοί χώροι επαλείφονται από πλακώδες επιθήλιο, το οποίο αναπτύσσεται πάνω σε μια βασική μεμβράνη. Πολλές φορές οι κύστεις αυτές περιβάλλονται από συναθροίσεις κυττάρων σε πασσαλοειδή διάταξη που δίνουν και την εντύπωση αδαμαντινώματος. Στροβιλοειδείς σχηματισμοί είναι συχνοί, ενώ σχηματισμοί κερατίνης σπάνιοι. Το κυστικό υγρό, το οποίο αποτελείται κυρίως από πλακώδη επιθηλιακά κύτταρα είναι παχύρρευστο, σκουρόχρωμο και πλούσιο σε μεμβρανικά λιπίδια και κυτταροσκελετικές πρωτεΐνες, όπως κερατίνη, αίμα και κρυστάλλους χοληστερίνης[12]. Στο υπόστρωμα παρατηρούνται συμπαγή στοιχεία όπως νεκρωμένοι ιστοί, ινώδη στοιχεία και εστίες αποτιτάνωσης, ιδιαίτερα στα παιδιά (τα ποσοστά φθάνουν μέχρι 94%) αλλά και οστά ή δόντια[5], όπως στους όγκους της κάτω γνάθου. Έχουν θετική ανοσοϊστοχημεία για κερατινη και επιθηλιακό μεμβρανικό αντιγόνο[13,14].

Το σχήμα των κρανιοφαρυγγιωμάτων αδαμαντινωματώδους τύπου είναι ακανόνιστο. Οι όγκοι αυτοί συχνά προκαλούν αντιδραστική γλοίωση στις γειτονικές περιοχές με άφθονες ίνες Rosenthal ενώ όταν το υγρό περιεχόμενο των κύστεών τους φθάνει στον υπαραχνοειδή χώρο προκαλείται έντονη φλεγμονώδης αντίδραση. Σε αυτή την περίπτωση η χειρουργική εξαίρεση είναι πολύ δύσκολη γιατί μπορεί να τραυματισθούν σημαντικές εγκεφαλικές δομές ενώ η βιοψία της περιοχής μπορεί να δώσει την εικόνα γλοιώματος[12,14-16].

Ο θηλωματώδης τύπος αποτελείται από ένα συμπαγή κυρίως όγκο (35-47%), ή μικτό (27-53%) και σπανιότερα κυστικό (12-27%)[4,6,9,16,17]. Το περιεχόμενο υγρό είναι συνήθως ιξώδες και κιτρινωπό χωρίς αποτιτανώσεις, και περιέχει θηλές από καλά διαφοροποιημένο κυβοειδές επιθήλιο. Ο τύπος αυτός έχει καλύτερη πρόγνωση[18]. Οι όγκοι αυτοί είναι καλά περιγεγραμμένοι και αφορίζονται σαφώς από τον περιβάλλοντα εγκεφαλικό ιστό. Το στρώμα περιέχει φλεγμονώδη κύτταρα που περιέχουν λεμφοκύτταρα, πλασματοκύτταρα και «αφρώδη ιστιοκύτταρα[4].

Τα κρανιοφαρυγγιώματα εκφράζουν διάφορες υποφυσιακές και άλλες ορμόνες όπως οιστρογόνα, προγεστερόνη[19-23] αλλά και άλλους παράγοντες μεταξύ των οποίων

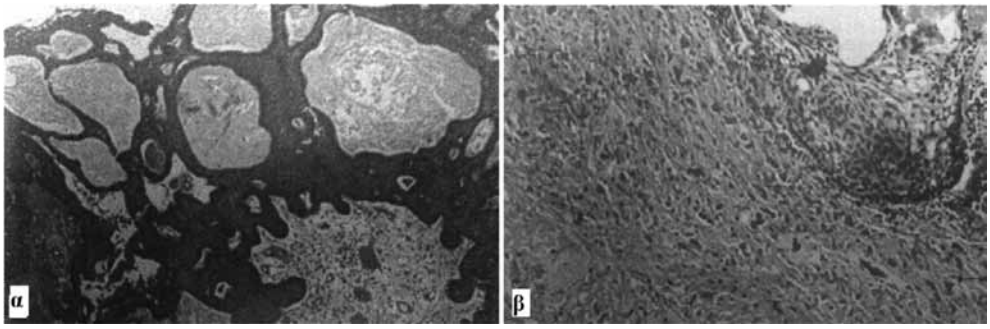

Εικόνα 1. (α) Κρανιοφαρυγγίωμα. Χρώση αιματοξυλίνης-ηωσίνης: Αδαμαντινωματώδης τύπος με ένα στρώμα κυττάρων πάνω στη βασική μεμβράνη, διαχωριζόμενο από χαλαρά διατεταγμένα αστεροειδή κύτταρα, (β) Το ίδιο παρασκεύασμα σε μεγαλύτερη μεγέθυνση (οι εικόνες είναι από το αρχείο του Γ. Δημογέροντα).

χρωμογρανίνη Α, αδαμαντίνη και ενισχυτικό παράγοντα των λεμφοκυττάρων 1 (ο αδαμαντινωματώδης τύπος)[24]. Στο κυστικό υγρό έχουν ανιχνευθεί χοριακή γοναδοτροπίνη[20,25], αυξητικοί παράγοντες (IGF-I, IGF-II, IGF δεσμευτικές πρωτεΐνες) και ιντερλευκίνες (Il-1α, Il-6 TNFα)[26,27].

Και στους δύο τύπους καρανιοφαρυγγιωμάτων ο γονιδιακός έλεγχος έχει καταδείξει χρωμοσωμικές ανωμαλίες που περιλαμβάνουν μετάθεση ή εξάλειψη και αύξηση χρωμοσωμικών τμημάτων[28]. Στα αδαμαντινώματα έχει διαπιστωθεί μετάλλαξη του γονιδίου της β-κατενίνης στο εξώνιο 3, η οποία σχετίζεται με το μεταβολισμό της, με αποτέλεσμα τα αυξημένα ποσά της β-κατενίνης να ενεργοποιούν την σηματοδοτική οδό Wingless (Wnt) που εμπλέκεται στην ανάπτυξη διαφόρων νεοπλασμάτων[29].

Έχει βρεθεί ότι, τα υποτροπιάζοντα κρανιοφαρυγγιώματα έχουν μεγαλύτερη αγγείωση σε σχέση με τα μη υποτροπιάζοντα[30], χαμηλότερα ποσά ανασταλτικού παράγοντα μετανάστευσης των μακροφάγων (που σχετίζεται με την απόπτωση)[31] και χαμηλότερα ποσά υποδοχέα γ-ρετινοϊκού οξέος (που εμπλέκεται στην ωρίμανση των επιθηλιακών κυττάρων)[32].

Τα κρανιοφαρυγγιώματα είναι γενικά καλοήθεις όγκοι και μόνο 9 περιπτώσεις κακοήθους κρανιοφαρυγγιώματος έχουν αναφερθεί[33].

3. ΕΝΤΟΠΙΣΗ - ΜΕΓΕΘΟΣ

Το μεγαλύτερο ποσοστό των κρανιοφαρυγγιωμάτων (53-75%) καταλαμβάνει την περιοχή του τουρκικού εφιππίου και επεκτείνεται πάνω από αυτό, το 20-41% των όγκων αυτών εντοπίζεται μόνο υπερεφιππιακά και μόνο το 5-6% περιορίζεται μόνο ενδοεφιππιακά[34,35]. Μικρό ποσοστό (8-12%) των κρανιοφαρυγγιωμάτων με υπερεφιππική εντόπιση επεκτείνεται στον πρόσθιο, μέσο και οπίσθιο βόθρο[3].

Σπανίως, ένα κρανιοφαρυγγίωμα μπορεί να εντοπισθεί και σε άλλες περιοχές, όπως στον ρινοφάρυγγα, στους παραριρρινίους κόλπους κ.λπ.[36].

Η μέγιστη διάσταση των κρανιοφαρυγγιωμάτων κατά τη στιγμή της διάγνωσης κυμαίνεται από <2 cm (4-28%) έως >4 cm (14-22%), αλλά το μεγαλύτερο ποσοστό (58-76%) είναι μεταξύ 2 και 4 cm[6,37]. Σπανίως το μέγεθος ξεπερνάει τα 12 cm. Η σύσταση του κρανιοφαρυγγιώματος μπορεί να είναι κυρίως κυστική (46-64%), κυρίως συμπαγής (18-39%) ή μικτή με υπεροχή του συμπαγούς στοιχείου (8-36%)[35,38]. Τα ενδοκοιλιακά κρανιοφαρυγγιώματα είναι κυρίως συμπαγή[39].

Διαφορές ως προς την εντόπιση δεν έχουν διαπιστωθεί ανάμεσα στους δύο τύπους[40] εκτός από ότι τα ενδοκοιλιακά είναι πάντα θηλωματώδους τύπου[11].

Ενδοογκική αιμορραγία μπορεί να συμβεί μετά από πολλά χρόνια (>15 έτη) και είναι πιο συχνή στα θηλωματώδους τύπου κρανιοφαρυγγιώματα[41].

4. ΕΠΙΔΗΜΙΟΛΟΓΙΚΑ ΣΤΟΙΧΕΙΑ

Τα κρανιοφαρυγγιώματα είναι σχετικά σπάνιοι όγκοι με επίπτωση 0,13-2 ανά 100.000 άτομα ανά έτος[42,43]. Το 30-50% των κρανιοφαρυγγιωμάτων εμφανίζονται σε παιδιά και εφήβους[42]. Σύμφωνα με το Childhood Cancer Registry of Piedmont, Italy η επίπτωση στα παιδιά είναι 1,4/1.000.000 παιδιά/έτος και παρόμοια αποτελέσματα έχουν αναφερθεί σε άλλες ευρωπαϊκές χώρες, ενώ υψηλότερα ποσοστά έχουν ανα-

ΠΙΝΑΚΑΣ 1: Συχνότερα κλινικά συμπτώματα των κρανιοφαρυγγιωμάτων από το κεντρικό νευρικό σύστημα και τούς οφθαλμούς, σε παιδιά και ενήλικες [τροποποιημένος από Karavitaki et al (2)].

Ηλικία (έτη)	Κεφαλαλγία (%)	Ναυτία-Έμετος (%)	Οίδημα θηλών (%)	Ατροφία οπτικής θηλής (%)	Διαταραχή οπτικών πεδίων (%)	Πάρεση κρανιακών νεύρων (%)	Αταξία-Αστάθεια (%)	Μείωση επιπέδου συνείδησης - κώμα (%)	Νοητική δυσλειτουργία (%)
<16	65 - 81	49 - 68	31 - 53	20 - 40	35 - 58	6 - 15	17	7 - 16	3
16 - 41	7 - 78	21 - 54	6 - 29	5 - 40	46 - 72	2 - 27	3 - 18	3 - 29	8 - 20

φερθεί σε χώρες της Ασίας και της Αφρικής[43,44].

Γενικά, οι όγκοι αυτοί αποτελούν το 2-5% όλων των όγκων εγκεφάλου[12], ενώ στα παιδιά αποτελούν το 5% του συνόλου των όγκων, το 5,6-15% των ενδοκρανιακών όγκων[45,46] και το 50% των υποφυσιακών και παραεφιππιακών όγκων[42,43]. Η ηλικιακή αιχμή εμφάνισης στην παιδική ηλικία είναι 5-14 ετών και στους ενήλικες 65-74 ετών αλλά μπορούν να εμφανιστούν σε οποιαδήποτε ηλικία, ακόμα και στη νεογνική[47]. Διαφορές μεταξύ των φύλων δεν έχουν παρατηρηθεί[42].

Παρ' όλο που δεν έχει αναφερθεί καμία σχέση κληρονομικότητας, ώστε να απαιτείται γενετική συμβουλευτική, στη βιβλιογραφία αναφέρονται κάποιες οικογενείς περιπτώσεις[48-49].

5. ΚΛΙΝΙΚΕΣ ΕΚΔΗΛΩΣΕΙΣ

Οι κλινικές εκδηλώσεις και η ένταση τους εξαρτώνται κυρίως από την εντόπιση και το μέγεθος[3,6,35] του όγκου αλλά και από την ηλικία του ασθενούς. Ένα κρανιοφαρυγγίωμα μπορεί να προκαλέσει πίεση στις παρακείμενες δομές, όπως στις οπτικές οδούς, στο εγκεφαλικό παρέγχυμα, στις κοιλίες, στα μεγάλα αγγεία και στο υποθαλαμο-υποφυσιακό σύστημα. Από την εμφάνιση των πρώτων συμπτωμάτων η διάγνωση συνήθως καθυστερεί 1-2 έτη αλλά το διάστημα αυτό μπορεί να κυμανθεί από μία εβδομάδα έως 372 μήνες[35,50-52].

Οι συνηθέστερες εκδηλώσεις είναι νευρολογικές (κεφαλαλγίες, ναυτία/έμετοι, κ.λπ.), ενδοκρινολογικά συμπτώματα (καθυστέρηση ανάπτυξης, καθυστέρηση ήβης, παχυσαρκία κ.λπ.) και διαταραχές της όρασης συνήθως στους ενήλικες (αμφοτερόπλευρη ημιοανοψία κ.λπ.)[53-55] (Πίνακας 1).

Οι κεφαλαλγίες συνήθως οφείλονται σε αυξημένη ενδοκράνια πίεση από τον ίδιο τον όγκο ή από τη δευτερογενή εμφάνιση υδροκέφαλου που προκαλείται από απόφραξη της τρίτης κοιλίας, του υδραγωγού του Sylvius ή του μεσοκοιλιακού τρήματος του Monro.

Τα ενδοκρινολογικά συμπτώματα είναι συχνά λόγω της στενής ανατομικής των κρανιοφαρυγγιωμάτων με τον αναπτυσσόμενο υποθαλαμο-υποφυσιακό άξονα. Η καταστροφή του υποθαλαμο-υποφυσιακού συστήματος μπορεί να προκαλέσει υποφυσιακή ανεπάρκεια με συμμετοχή 3 ορμονών σε ποσοστό 85%. Ειδικότερα, σύμφωνα με διάφορες μελέτες, τα ποσοστά εμφάνισης

ανεπάρκειας των διαφόρων υποφυσιακών ορμονών είναι για την αυξητική ορμόνη 75% (35-95%), για τις γοναδοτροπίνες 40% (48-82%), για την ACTH 25% (21-62%), για την TSH 25% (21-42%) και για την ADH 17% (6-38%)[2,56]. Η υποφυσιακή ανεπάρκεια εκδηλώνεται με υποθυρεοειδισμό, ορθοστατική υπόταση, καθυστέρηση της ανάπτυξης και χαμηλό ανάστημα, άποιο διαβήτη, ανικανότητα και αμηνόρροια. Πιο σπάνια μπορεί να εμφανισθεί υπερέκκριση ορμονών με εκδήλωση πρώιμης ήβης[51,57] και σύνδρομο απρόσφορης έκκρισης αντιδιουρητικής ορμόνης[58]. Σε περίπτωση εμπλοκής του υποθαλάμου η αύξηση βάρους μπορεί να αποτελεί βασικό σύμπτωμα που συναξιολογούμενο με τα υπόλοιπα συμπτώματα οδηγεί στη διάγνωση του κρανιοφαρυγγιώματος. Σε μια μελέτη 63 παιδιών το 17% ανέφερε σημαντική αύξηση βάρους 3,5 χρόνια πριν από τη διάγνωση του κρανιοφαρυγγιώματος[59]. Υπνηλία κατά τη διάρκεια της ημέρας είναι σύνηθες εύρημα στην παιδική ηλικία και η επίπτωση δεν σχετίζεται με την παχυσαρκία[60,61].

Το κρανιοφαρυγγίωμα και μάλιστα το υπερεφιππικό, αποτελεί τον πιο συνήθη όγκο που συνδέεται με απώλεια ή σοβαρή διαταραχή της όρασης (62-84%). Οι διαταραχές όρασης είναι πιο συχνές σε ενήλικες και αφορούν αμφικροταφική ημιανοψία από πίεση του οπτικού χιάσματος (49%), ομόπλευρη ημιανοψία, σκοτώματα, ατροφία οπτικού νεύρου και οίδημα οπτικής θηλής. Σε μια μελέτη, παρ' όλο που μόνο το 1/3 των ασθενών ήταν συμπτωματικοί, διαπιστώθηκαν σημεία από τους οφθαλμούς στο 96% (οι μισοί ασθενείς είχαν μείωση οπτικής οξύτητας και περίπου το ένα τρίτο οίδημα οπτικής θηλής, ενώ ατροφία οπτικού νεύρου υπήρχε στο 38% των ασθενών)[62].

Λιγότερο συχνές εκδηλώσεις είναι η πάρεση άκρου[3,35,46,50,57], οι ψυχιατρικές εκδηλώσεις (ψευδαισθήσεις, παρανοϊκή συμπεριφορά)[3,35,50,57,63,64], η φωτοφοβία[65], η απώλεια ακοής[66], η ανοσμία[3], η επίσταξη[67], η ρινική απόφραξη[68], το σύνδρομο Wallenberg[69].

Γενικότερα, ως αναφορά την ηλικία, στα μικρά παιδιά τα προεξάρχοντα συμπτώματα είναι συνήθως η ναυτία και οι έμετοι λόγω ενδοκράνιας υπέρτασης[6,35,46,50,57] από υδροκέφαλο (ο υδροκέφαλος είναι συχνότερος στα παιδιά (41-54%) έναντι 12- 30% στους ενήλικες)[3,35,50]. Σε μεγαλύτερης ηλικίας παιδιά προεξάρχον σύμπτωμα είναι η καθυστέρηση της ανάπτυξης και της εμφάνισης της ήβης[57]. Οι ενήλικες παρουσιάζουν σημεία υποφυσιακής ανεπάρκειας και προβλήματα από τα μάτια (έλλειμμα οπτικών πεδίων)[57,70] ενώ οι πιο ηλικιωμένοι ασθενείς νοητική δυσλειτουργία[71].

6. ΔΙΑΓΝΩΣΗ

Η διάγνωση ασθενούς με κρανιοφαρυγγίωμα βασίζεται σε κλινικά και ακτινολογικά ευρήματα και επιβεβαιώνεται με την ιστολογική εξέταση. Η αξιολόγηση περιλαμβάνει απεικονιστικό έλεγχο, ενδοκρινολογικό έλεγχο προκειμένου να διαπιστωθεί το μέγεθος της υποφυσιακής ανεπάρκειας και οφθαλμολογικό έλεγχο.

6.1. Απεικονιστικός έλεγχος

Η κλασσική εμφάνιση του κρανιοφαρυγγιώματος είναι ένας εφιππιακός/υπερεφιππιακός όγκος με συμπαγή και κυστικά στοιχεία και ύπαρξη αποτιτανώσεων. Οι υπερεφιππιακοί όγκοι υποδιαιρούνται ανάλογα με τη σχέση τους ως προς την 3η κοιλία και το οπτικό χίασμα[72].

Η διάγνωση γίνεται με απλή ακτινογραφία τουρκικού εφιππίου, αξονική τομογραφία (CT), μαγνητική τομογραφία (MRI) και περιστασιακά με αγγειογραφία εγκεφάλου.

Η α/α τουρκικού εφιππίου δείχνει αρκετά καλά τις αποτιτανώσεις του όγκου και την καταστροφή του τουρκικού εφιππίου το οποίο απεικονίζεται με διπλή παρυφή και ανώμαλα τοιχώματα σε ποσοστό 46-87%[37,57,64,73].

Με τη CT είναι δυνατόν να διαπιστωθεί η καταστροφή των οστών, να εντοπισθούν οι αποτιτανώσεις και να γίνει διαχωρισμός κυστικών (χαμηλή πυκνότητα) και συμπαγών στοιχείων (αυξημένη πυκνότητα) ιδιαίτερα μετά από ενδοφλέβια χορήγηση σκιαγραφικού.

Η MRI απεικονίζει με μεγαλύτερη ευκρίνεια την έκταση του όγκου και ειδικότερα την εμπλοκή του υποθάλαμου. Η MRI συνήθως πραγματοποιείται προ και μετά ενδοφλέβια έγχυση παραμαγνητικής ουσίας (gadolinium). Η απεικόνιση καταδεικνύει την αναλογία συμπαγών και κυστικών στοιχείων, αλλά και το περιεχόμενο των κυστικών περιοχών. Ενα συμπαγές κρανιοφαρυγγίωμα, προ της χορήγησης του σκιαγραφικού στην T1 ακολουθία, εμφανίζεται ως ισο- η υπόπυκνο σε σχέση με τον λοιπό εγκέφαλο, ενώ ενισχύεται μετά από τη χορήγηση του σκιαγραφικού υλικού gadolinium. Στην T2 ακολουθία εμφανίζεται ως υπο- ή υπέρπυκνη μάζα[11,74]. Οι αποτιτανώσεις διακρίνονται δύσκολα στην MRI. Το κυστικό μέρος του όγκου είναι υπόπυκνο στην T1 και υπέρπυκνο στην T2 ακολουθία. Στην MRI απεικονίζεται καλά και το οίδημα της παρακείμενης περιοχής που είναι χαρακτηριστικό του κρανιοφαρυγγιώματος[34,75].

Η απεικόνιση των κρανιοφαρυγγιωμάτων δεν παρουσιάζει διαφορές ως προς το μέγεθος μεταξύ παιδιών και ενηλίκων. Αποτιτανώσεις είναι πιο συχνές στα παιδιά (78-100%)[3,7,50,51,57] όπως και ο υδροκέφαλος[6,35,50].

Η Μαγνητική Αγγειογραφία Εγκεφάλου (MRA) είναι χρήσιμη για τη διαπίστωση ανατομικών σχέσεων του όγκου με τα αγγεία του εγκεφάλου. Έχει διαπιστωθεί παρεκτόπιση της καρωτίδας αρτηρίας στο 54% των περιπτώσεων και της βασικής αρτηρίας στο 22%[76]. Επιπλέον, η MRA είναι χρήσιμη για τη διαφορική διάγνωση του κρανιοφαρυγγιώματος από τις αγγειακές δυσπλασίες[77].

Σύμφωνα με τον Fitz, κάθε υπερεφιππιακός όγκος με δύο από τα παρακάτω χαρακτηριστικά θα μπορούσε αξιόπιστα να διαγνωσθεί ως κρανιοφαρυγγίωμα: ποικιλία έντασης σήματος , παρουσία κυστικού σχηματισμού και παρουσία αποτιτανώσεων[78].

Τέλος, αξίζει να σημειωθεί ότι παρά τις όποιες διαφορές μεταξύ των δύο τύπων κρανιοφαρυγγιωμάτων, συσχέτιση μεταξύ ιστολογικής και ακτινολογικής εικόνας δεν φαίνεται να υπάρχει[5].

6.2. Ενδοκρινολογικός έλεγχος

Έλεγχος υποθαλαμο-υποφυσιακού άξονα και περιφερικών αδένων είναι απαραίτητος για τη διαπίστωση του βαθμού της ορμονικής ανεπάρκειας. Αποκατάσταση της θυρεοειδικής και της επινεφριδικής λειτουργίας αλλά και του άποιου διαβήτη είναι υποχρεωτική πριν από οποιαδήποτε χειρουργική επέμβαση[79].

6.3. Οφθαλμολογικός έλεγχος

Θα πρέπει να πραγματοποιείται έλεγχος της οπτικής οξύτητας, των οπτικών

πεδίων και των οπτικών θηλών για ύπαρξη οιδήματος.

7. ΔΙΑΦΟΡΙΚΗ ΔΙΑΓΝΩΣΤΙΚΗ

Στη διαφορική διαγνωστική θα πρέπει να περιλαμβάνονται άλλοι όγκοι του τουρκικού εφιππίου και των παραεφιππιακών χώρων. Πιο συγκεκριμένα στη διαφορική διάγνωση περιλαμβάνονται[80]:

Συγγενείς ανωμαλίες: Αραχνοειδής κύστη και κύστη του Rathke

Άλλοι όγκοι: Αδενώματα υπόφυσης, μηνιγγίωμα, επιδερμοειδής και δερμοειδής όγκοι, γλοίωμα υποθαλαμο-οπτικής οδού, υποθαλαμικό αμάρτωμα, τεράτωμα, μεταστατικοί όγκοι, γερμίνωμα[81].

Φλεγμονώδεις νόσοι: Ηωσινόφιλο κοκκίωμα, λεμφοκυτταρική υποφυσίτιδα, σαρκοείδωση, σύφιλη, φυματίωση.

Αγγειακές διαταραχές: Ανεύρυσμα έσω καρωτίδος ή αρτηριοφλεβώδεις δυσπλασίες.

Στον Πίνακα 2 αναφέρονται οι κυριότερες ακτινολογικές διαφορές μεταξύ των διαφόρων εξεργασιών της περιοχής σε σχέση με το κρανιοφαρυγγίωμα.

Να σημειωθεί ότι η διάκριση του κρανιοφαρυγγιώματος από την κύστη του Rathke (συνήθως μικρή κύστη χωρίς αποτιτανώσεις) είναι δύσκολη γιατί και οι κύστεις αυτές έχουν εμβρυϊκή προέλευση και πιθανόν αποτελούν συνέχεια επιθηλιακών μαζών εξωδερμικής προέλευσης[82].

8. ΘΕΡΑΠΕΙΑ

Οι θεραπευτικές παρεμβάσεις περιλαμβάνουν τη ριζική χειρουργική αφαίρεση, την υφολική ή μερική εκτομή, την αναρρόφηση του κυστικού υγρού (Εικόνα 2), ενδοκυστική χορήγηση μπλεομυκίνης, ακτινοθεραπεία, στερεοτακτική χειρουργική (γ-knife ή cyber knife), στερεοτακτική ακτινοθεραπεία ή συνδυασμό των προηγούμενων τεχνικών. Οι πιο συνήθεις τακτικές είναι η ολική ή υφολική εκτομή ακολουθούμενη από ακτινοθεραπεία.

8.1. Χειρουργική αφαίρεση

Από το 1970 έχει παρατηρηθεί μια προοδευτική στροφή προς την ολική ή σχεδόν ολική εκτομή των κρανιοφαρυγγιωμάτων κατά την πρώτη χειρουργική επέμβαση.

Στους περισσότερους ασθενείς με κρανιοφαρυγγίωμα προσπέλαση εκλογής για την χειρουργική εξαίρεση είναι η διασφηνοειδική. Η διασφηνοειδική εκτομή χρησιμοποιήθηκε από τον Schloffer το 1906, στη συνέχεια εγκαταλείφθηκε και επανεισήχθη από τους Guiot and Hardy στις δεκαετίες 1950 και 1960. Σήμερα, η τροποποιημένη αυτή τεχνική αποτελεί την εγχείρηση εκλογής παρόλο που εξακολουθεί να υπάρχει ο κίνδυνος μετεγχειρητικής διαρροής ΕΝΥ σε ποσοστό 10%[83].

Τα κρανιοφαρυγγιώματα που ξεκινούν κάτω από το διάφραγμα του τουρκικού εφιππίου προκαλούν προοδευτική, ακτινολογικά ορατή, διεύρυνσή του στο 30-60% των ασθενών[84]. Συνήθως οι όγκοι αυτοί συνέχονται με το διάφραγμα του τουρκικού εφιππίου. Για το λόγο αυτό θα πρέπει αυτό να εξαιρείται όπως και το έδαφος του τουρκικού εφιππίου. Η αποκόλληση του όγκου από το μίσχο της υπόφυσης είναι εφικτή με

ΠΙΝΑΚΑΣ 2. Ομοιότητες και διαφορές του κρανιοφαρυγγιώματος με άλλες παθολογικές καταστάσεις στον απεικονιστικό έλεγχο με αξονική (CT) και μαγνητική τομογραφία (MRI).

	ΑΞΟΝΙΚΗ ΤΟΜΟΓΡΑΦΙΑ ΕΓΚΕΦΑΛΟΥ (CT)		ΜΑΓΝΗΤΙΚΗ ΤΟΜΟΓΡΑΦΙΑ ΕΓΚΕΦΑΛΟΥ (MRI)			
ΔΙΑΓΝΩΣΗ	**CT**	**CT iv σκιαγραφικό**	**MRI γενικά**	**MRI T1**	**MRI T2**	**MRI T1 (παραμαγνητική ουσία)**
Κρανιοφαρυγγίωμα	Κυστική ή μικτή εξεργασία, με αποτιτανώσεις	Ενισχύεται το συμπαγές τμήμα και το τοίχωμα της κύστεως		Ισόπυκνο ή υπόπυκνο, υπόπυκνες αποτιτανώσεις	Υπόπυκνο συμπαγές τμήμα με υπέρπυκνο κυστικό μέρος, χωρίς οίδημα, υπόπυκνες αποτιτανώσεις	Ενισχύεται ειδικά το τοίχωμα της κύστεως
Αδένωμα υπόφυσης	Τα μακροαδενώματα είναι υπόπυκνα ή ισόπυκνα, αποτιτανώσεις σπάνιες Τα μικροαδενώματα είναι ελαφρώς υπέρπυκνα.	Ο τρόπος ενίσχυσης των μακροαδενωμάτων ποικίλει. Τα μικροαδενώματα δεν ενισχύονται.		Ομοιογενές χαμηλής έντασης σήμα, ήπια υπόπυκνες κύστεις ή περιοχές νέκρωσης	Υπέρπυκνες κύστεις ή περιοχές νέκρωσης	Ομοιογενής ενίσχυση μικρότερης έντασης από τη γειτονική υπόφυση
Αμάρτωμα	Μισχωτή ισόπυκνη μάζα	Δεν ενισχύεται	Ισόπυκνο			Δεν ενισχύεται
Ανεύρυσμα υπερεφιππικό (Η διάγνωση τίθεται με αγγειογραφία)	Ελαφρώς ή έντονα υπέρπυκνο	Ενισχύεται	Σήμα κενού λόγω της ροής αίματος	Περιοχές υψηλού σήματος		
Απόστημα υπερεφιππικό	Υπόπυκνη κεντρική περιοχή με υπέρπυκνη περιφέρεια	Ενισχύεται σημαντικά		Υπέρπυκνη	Υπέρπυκνη βλάβη περιβαλλόμενη από υπέρπυκνο οίδημα	Ενισχύεται σημαντικά περιφερικά
Αραχνοειδής κύστη	Κύστη με σαφή όρια, υπόπυκνη όπως το ΕΝΥ, χωρίς αποτιτανώσεις	Δεν ενισχύεται		Υπόπυκνη όπως το ΕΝΥ	Υπέρπυκνη όπως το ΕΝΥ	Δεν ενισχύεται

ΠΙΝΑΚΑΣ 2. (συνέχεια) Ομοιότητες και διαφορές του κρανιοφαρυγγιώματος με άλλες παθολογικές καταστάσεις στον απεικονιστικό έλεγχο με αξονική (CT) και μαγνητική τομογραφία (MRI).

	ΑΞΟΝΙΚΗ ΤΟΜΟΓΡΑΦΙΑ ΕΓΚΕΦΑΛΟΥ (CT)		**ΜΑΓΝΗΤΙΚΗ ΤΟΜΟΓΡΑΦΙΑ ΕΓΚΕΦΑΛΟΥ (MRI)**			
ΔΙΑΓΝΩΣΗ	**CT**	**CT iv σκιαγραφικό**	**MRI γενικά**	**MRI T1**	**MRI T2**	**MRI T1 (παραμαγνητική ουσία)**
Γερμίνωμα	Καλώς αφοριζόμενη μάζα, συνήθως υπέρπυκνη με αποτιτανώσεις	Ισχυρή ομοιογενής ενίσχυση		Ισόπυκνο	Ισόπυκνο ή υπέρπυκνο	Ισχυρή και μερικές φορές ανομοιογενής ενίσχυση
Γλοίωμα υποθαλάμου ή οπτικής οδού	Χωρίς αποτιτανώσεις, χωρίς κυστικό μέρος		Ομοιογενής υπερεφιππιακή μάζα με σαφή όρια, υπόπυκνη ή ισόπυκνη			Μπορεί να ενισχύεται
Δερμοειδής κύστη	Στρογγυλή ή λοβώδης, συχνά υπόπυκνη κύστη, με αποτιτανώσεις	Δεν ενισχύεται		Υψηλό σήμα λόγω εμπεριεχόμενου λίπους		
Επιδερμοειδής κύστη	Λοβώδης μάζα με εξασθένιση σήματος παρόμοια του ΕΝΥ, αποτιτανώσεις μπορεί να υπάρχουν		Σήμα παρόμοιο του ΕΝΥ			Δεν ενισχύεται
Ιστιοκύττωση Langerhans	Μάζα του υποθαλάμου ή της υπόφυσης	Ενισχύεται	Φωτεινή μάζα			Ενισχύεται, μπορεί να συνυπάρχει παχύς ενισχυόμενος μίσχος της υπόφυσης
Κύστη Rathke	Στρογγυλή, υπόπυκνη κύστη, χωρίς αποτιτανώσεις	Δεν ενισχύεται	Το σήμα ποικίλλει ανάλογα με το περιεχόμενο (ΕΝΥ, πρωτεΐνη, αίμα). Σπάνια υπάρχει ενδοκυστικός πρωτεϊνικός όζος.			

ΠΙΝΑΚΑΣ 2. Ομοιότητες και διαφορές του κρανιοφαρυγγιώματος με άλλες παθολογικές καταστάσεις στον απεικονιστικό έλεγχο με αξονική (CT) και μαγνητική τομογραφία (MRI).

	ΑΞΟΝΙΚΗ ΤΟΜΟΓΡΑΦΙΑ ΕΓΚΕΦΑΛΟΥ (CT)		ΜΑΓΝΗΤΙΚΗ ΤΟΜΟΓΡΑΦΙΑ ΕΓΚΕΦΑΛΟΥ (MRI)			
ΔΙΑΓΝΩΣΗ	**CT**	**CT ίν σκιαγραφικό**	**MRI γενικά**	**MRI T1**	**MRI T2**	**MRI T1 (παραμαγνητική ουσία)**
Μηνιγγίωμα	Ισόπυκνη ή ελαφρώς υπέρπυκνη μάζα με βάση στη μήνιγγα, αποτιτανώσεις, ποικίλης έντασης οίδημα, γειτονική υπερόστωση	Ομοιογενής ενίσχυση		Ισόπυκνο	Ισόπυκνο	Έντονη ομοιογενής ενίσχυση με σημείο dural tail
Σαρκοείδωση	Ισόπυκνη βλάβη, χωρίς οίδημα ή αποτιτανώσεις	Ενισχύεται			Υπέρπυκνη βλάβη	
Φυματίωση	Υπόπυκνη κεντρική νέκρωση και υπόπυκνο περιεστιακό οίδημα	Ενισχυόμενη μάζα με υπόπυκνη κεντρική περιοχή			Υπέρπυκνο περιεστιακό οίδημα, υπόπυκνος δακτύλιος και υπέρπυκνη κεντρική νέκρωση	Ισχυρά ενισχυόμενος δακτύλιος

μικρό τραυματισμό του. Το 65% των όγκων αυτών έχουν σημαντική υπερεφιππιακή και παραεφιππιακή επέκταση γεγονός που μπορεί να υπαγορεύσει διαφορετική προσπέλαση για την εξαίρεσή τους (π.χ. πτεριονική κρανιοτομία). Η υφολική εξαίρεση των κρανιοφαρυγγιωμάτων πρέπει να αποφεύγεται καθώς η υποτροπή τους είναι ταχεία[85].

8.2. Ακτινοθεραπεία

Τα ευεργετικά αποτελέσματα της ακτινοθεραπείας μετά από αναρρόφηση του κυστικού υγρού περιγράφηκαν από τον Carpenter το 1937 αλλά άρχισε να εφαρμόζεται από τον Kramer περίπου 20 χρόνια αργότερα[86,87].

8.3. Στερεοτακτική εφαρμογή τοπικής ακτινοβολίας (ραδιενεργά ισότοπα)

Η πιο επιτυχής στερεοτακτική μέθοδος εστιακής ακτινοβολίας είναι του Backlund[89,90]. Οι μεγάλες κύστεις θεραπεύονται με ενστάλαξη ραδιενεργών ισοτόπων, όπως του ^{90}Υ και του ^{32}Ρ. Το πρώτο ισότοπο έχει 62 ώρες χρόνο ημιζωής,

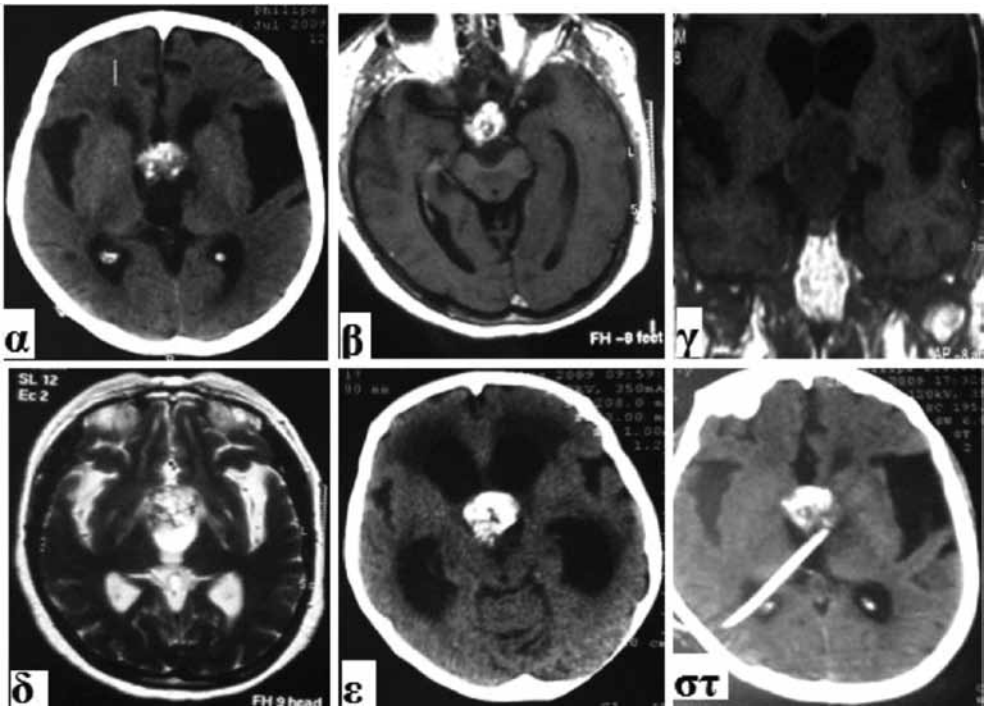

Εικόνα 2. Απεικόνιση εγκεφάλου ασθενούς 64 ετών με κρανιοφαρυγγίωμα διαστάσεων 3,6 cm × 2,6 cm × 3,1 cm. Η ασθενής εμφάνιζε αδυναμία βάδισης, δυσφασία εκπομπής, διαταραχές όρασης και ακράτεια ούρων και κοπράνων (οι εικόνες είναι από το αρχείο του Γ. Δημογέροντα).
α: Παρεγχυματικό παράθυρο εγκάρσιας τομής αξονικής τομογραφίας (CT). Είναι εμφανές το συμπαγές τμήμα με τις εξεσημασμένες αποτιτανώσεις καθώς και το κυστικό μέρος του όγκου.
β: Εγκάρσια τομή T1 ακολουθίας Μαγνητικής Τομογραφίας (MRI) μετά από ενδοφλέβια χορήγηση παραμαγνητικής ουσίας. Είναι εμφανές το συμπαγές τμήμα που προσλαμβάνει την παραμαγνητική ουσία όπως και το τοίχωμα του κυστικού μέρους του όγκου.
γ: Στεφανιαία τομή T1 ακολουθίας Μαγνητικής Τομογραφίας (MRI) χωρίς ενδοφλέβια χορήγηση παραμαγνητικής ουσίας. Ο όγκος εμφανίζεται ισόπυκνος προς την φαιά ουσία του εγκεφάλου.
δ: Εγκάρσια τομή T2 ακολουθίας Μαγνητικής Τομογραφίας (MRI). Το κυστικό μέρος του όγκου εμφανίζεται με πυκνότητα ύδατος (ισόπυκνο προς το ΕΝΥ).
ε: Παρεγχυματικό παράθυρο εγκάρσιας τομής CT. Μια από τις συχνότερες επιπλοκές των όγκων αυτών είναι ο αποφρακτικός υδροκέφαλος ο οποίος απεικονίζεται στη CT ως εξεσημασμένη διάταση του κοιλιακού συστήματος του εγκεφάλου συνοδευόμενη από περικοιλιακό οίδημα. Είναι επίσης εμφανές το συμπαγές τμήμα του όγκου με τις εξεσημασμένες αποτιτανώσεις του.
στ: Εγκάρσια τομή αξονικής τομογραφίας εγκεφάλου μετά από κλειστή παροχέτευση του κυστικού μέρους του όγκου με τη βοήθεια ενός κοιλιακού καθετήρα παροχέτευσης ΕΝΥ. Αφαιρέθηκαν περίπου 20 ml ελαιώδους ξανθοχρωμικού υγρού.

ισχύ 2,3 MeV και διεισδύει βαθύτερα απ' ότι το δεύτερο ισότοπο το οποίο έχει χρόνο ημιζωής 14,3 ημέρες και ισχύ 1,74 MeV. Τα ηλεκτρόνια με αυτή την ενεργειακή ισχύ είναι αδύνατο να προκαλέσουν βλάβη στις ευαίσθητες δομές του υποθαλάμου και της οπτικής οδού. Τα συμπαγή στοιχεία ακτινοβολούνται με φωτόνια από το ^{60}Co τα

οποία μεταφέρονται στο στόχο μέσω αεροφόρων καναλιών μέσα σε ένα μολύβδινο κράνος. Τα ευεργετικά αποτελέσματα της ακτινοθεραπείας επιτυγχάνονται μέσω καταστροφής του εκκριτικού επιθηλίου, προκαλώντας μείωση του κυστικού υγρού και επομένως ενδείκνυται σε κυστικού όγκους[90].

8.4. Στερεοτακτική Ακτινοχειρουργική (γ-knife, Cyber Knife) και στερεοτακτική ακτινοθεραπεία

Ως στερεοτακτική ακτινοχειρουργική (γ-knife και cyber knife) χαρακτηρίζεται η εφαρμογή μονήρους δόσεως ακτινοβολίας σε συγκεκριμένο όγκο κακοήθους ιστού ο οποίος καθορίζεται επακριβώς με τις απεικονιστικές εξετάσεις. Απ' την άλλη πλευρά ως στερεοτακτική ακτινοθεραπεία αναφέρεται η μέθοδος κλασματικής εφαρμογής εστιασμένης ακτινοβολίας σε μεγαλύτερους όγκους. Για την εφαρμογή των μεθόδων αυτών απαιτείται ειδικός γραμμικός επιταχυντής ο οποίος μεταφέρει ακτινοβολία σε πολλαπλά συνεπίπεδα τόξα μέσω μικρών κυκλικών διοπτρών σκόπευσης (collimators) μεγέθους 0,5 ως 50 mm. Οι μέθοδοι αυτοί εφαρμόζονται από το 1992 και βρίσκουν άριστη εφαρμογή στα κρανιοφαρυγγιώματα[91], ιδιαίτερα σε μικρού μεγέθους συμπαγείς και σε υπολειπόμενους όγκους επί αποτυχίας της ακτινοθεραπείας. Ο συνδυασμός με έγχυση μπλεομυκίνης μπορεί να έχει καλύτερα αποτελέσματα[2].

Σε 14 ασθενείς (12 παιδιά) που υποβλήθηκαν σε στερεοτακτική ακτινοθεραπεία (2 ασθενείς για πρώτη φορά και 12 μετά από υποτροπή) με μέση δόση 14 Gy (εύρος 11–20), μέγιστη δόση 29 Gy (εύρος 24–40) και δόση οπτικού χιάσματος <8 Gy, παρατηρήθηκε ότι μετά από 39.2 μήνες δεν υπήρχε υπόλειμμα στο 86% των ασθενών (12 από 14 ασθενείς) ενώ σε δύο μόνο ασθενείς απαιτήθηκε και η εφαρμογή στερεοτακτικής χειρουργικής[92].

8.5. Τοπική χημειοθεραπεία

Το 1966 διαπιστώθηκε ότι το αντιβιοτικό μπλεομυκίνη είναι τοξικό για τα πλακώδη καρκινικά κύτταρα[93]. Επειδή μερικές φορές καλοήθη πλακώδη επιθηλιακά κύτταρα υπάρχουν στα κρανιοφαρυγγιώματα δοκιμάσθηκε η τοξικότητα του αντιβιοτικού αυτού σε καλλιέργειες τέτοιων κυττάρων[94]. Τα αποτελέσματα ενθάρρυναν τη χρήση της μπλεομυκίνης ειδικά για την τοπική θεραπεία των κυστικών όγκων[95,96]. Όμως ο μικρός αριθμός ασθενών, οι διαφορετικές δόσεις και τα μεσοδιαστήματα των ενσταλάξεων καθώς και η διαφορετική συνολική ποσότητα του φαρμάκου που χρησιμοποιείται κάθε φορά δεν επιτρέπουν τη σαφή εξαγωγή συμπερασμάτων[2]. Η χορήγηση μπλεομυκίνης μπορεί να προκαλέσει παροδικό πυρετό, κεφαλαλγία, ναυτία και έμετο μέσα σε 24 ώρες, ενώ η διαρροή της από το σωλήνα καθετηριασμού έχει προκαλέσει τοξικές δράσεις στον υποθάλαμο και στις παρακείμενες δομές, απώλεια όρασης, απώλεια ακοής και ισχαιμικά επεισόδια ή ακόμα και θάνατο[97-98].

Η ιντερφερόνη α (IFNα) αποτελεί έναν ακόμα θεραπευτικό παράγοντα για τη θεραπεία κυστικών κρανιοφαρυγγιωμάτων. Ενδοκυστική έγχυση IFNα, σε 19 ασθενείς με κυστικά κρανιοφαρυγγιώματα (1-4 κύκλοι) έδειξε μείωση του όγκου από 60-98,3% ενώ οι ανεπιθύμητες ενέργειες ήταν καλά ανεκτές[99].

8.6. Στόχοι και δυσκολίες θεραπείας

Ο θεραπευτικός στόχος είναι η ανακούφιση από τα συμπτώματα με επείγουσα χειρουργική αποσυμφόρηση και εν συνεχεία η ριζικότερη θεραπεία με ολική εξαίρεση του όγκου χωρίς να τραυματιστεί ο υποθάλαμος και τα οπτικά νεύρα.

Η αφαίρεση επιτυγχάνεται με κρανιοτομή για μεγάλους όγκους ή διασφηνοειδική εκτομή για μικρότερους ενδοεφιππιακούς όγκους[100,101] από εξειδικευμένο νευροχειρουργό. Η εξαίρεση θα πρέπει να γίνεται με ιδιαίτερη προσοχή ώστε να μην πειραχθούν οι παρακείμενες δομές. Ριζική αφαίρεση επιτυγχάνεται σε ποσοστά που κυμαίνονται από 18-84%. Η επιτυχής ριζική εκτομή εξαρτάται από το μέγεθος και την θέση του κρανιοφαρυγγιώματος[5,37,102]. Η χειρουργική εξαίρεση πολλές φορές είναι δύσκολη λόγω του μεγάλου μεγέθους του όγκου, των ασαφών ορίων και της πρόσφυσης σε παρακείμενες υγιείς δομές. Ειδικότερα η ολική αφαίρεση είναι πολύ δύσκολη όταν το κρανιοφαρυγγίωμα εντοπίζεται οπισθοχιασματικά[50] ή εντός της 3ης κοιλίας[37,103], όταν προσφύεται στις παρακείμενες εγκεφαλικές δομές[50], όταν συνυπάρχει υδροκέφαλος[37,102] ή αποτιτανώσεις[37].

Σε πολύ μεγάλα κρανιοφαρυγγιώματα η αφαίρεση πιθανόν να γίνει σε 2 χρόνους με μεσοδιάστημα μερικών εβδομάδων. Εάν υπάρχει υδροκέφαλος γίνεται πρώτα αποσυμφόρηση των κοιλιών ή εάν υπάρχει κύστη προηγείται αναρρόφηση για μείωση των πιεστικών συμπτωμάτων. Η αφαίρεση του κρανιοφαρυγγιώματος θα πρέπει να επακολουθήσει σύντομα γιατί εάν καθυστερήσει υπάρχει η πιθανότητα επανεμφάνισης του κυστικού υγρού (81% επανεμφάνιση σε 10 μήνες)[35,37].

Επομένως, η ριζική εκτομή, παρόλο που είναι θεραπεία εκλογής θα πρέπει να πραγματοποιείται μόνο εφόσον το επιτρέπει η εντόπιση του όγκου. Σε άλλη περίπτωση, προς αποφυγή επιπλοκών, θα πρέπει να επιλέγεται η μερική εκτομή ακολουθούμενη από ακτινοθεραπεία[104,105]. Η κατάλληλη χρονική στιγμή για την εφαρμογή της ακτινοθεραπείας σε ασθενείς με ατελή αφαίρεση δεν έχει πλήρως καθορισθεί[106-109].

Αιτίες μερικής εξαίρεσης (σε μια σειρά 56 ασθενών) αποτελούν η στερρή πρόσφυση στον υποθάλαμο (26,8%), τα προβλήματα όρασης (21,4%), οι πολλές αποτιτανώσεις (26,8%), η πρόσφυση σε αγγεία 25%), η σημαντική βραδυκαρδία (5,4%) κατά τη διάρκεια της επέμβασης, η ηλικία του ασθενούς (3,6%), η μεγάλη απώλεια αίματος διεγχειρητικά λόγω συνύπαρξης ανευρύσματος (1,8%), τα πολύ λεπτά τοιχώματα (1,8%) και η ψευδής εντύπωση ριζικής εκτομής[57]. Η χρήση διεγχειρητικής MRI έχει αυξήσει σημαντικά τα ποσοστά ολικής αφαίρεσης των κρανιοφαρυγγιωμάτων[110,111]. Η χειρουργική εξαίρεση με χρήση και εξωτερικής ακτινοβολίας αποτελεί πολύ καλό συνδυασμό. Η ριζική εκτομή συνδέεται με υψηλότερη νοσηρότητα και θνητότητα[112].

Φυσικά, οι ικανότητες του χειρουργού και η επιλογή της χειρουργικής προσπέλασης αποτελούν σημαντικό παράγοντα επιτυχίας.

9. ΜΕΤΕΓΧΕΙΡΗΤΙΚΕΣ ΕΠΙΠΛΟΚΕΣ

Σήμερα η περιεγχειρητική θνητότητα φθάνει μόλις το 1,1-4,9% ενώ αυξάνεται σε αφαίρεση όγκου μετά από υποτροπή (10,5-24%)[35,113-115].

Μετά από τις προαναφερόμενες θεραπευτικές παρεμβάσεις και κυρίως τη χειρουργική εξαίρεση μπορεί να παρατηρηθεί μερική υποφυσιακή ανεπάρκεια (που να

απαιτεί μακροχρόνια ορμονική υποκατάσταση και παρακολούθηση από ενδοκρινολόγο) σε ποσοστό 44-100%[35,53,116]. Δεν έχει βρεθεί όμως σαφής συσχέτιση μεταξύ της ανεπάρκειας αυτής και της ολικής ή μερικής εκτομής[117] ή του τύπου του όγκου[2]. Υποφυσιακή ανεπάρκεια (80-100%) παρατηρείται και μετά από ακτινοθεραπεία, με τα υψηλότερα ποσοστά να εμφανίζονται σε δόσεις > 61 Gy[102].

Υποθαλαμική βλάβη μετά από χειρουργική εκτομή ή ακτινοθεραπεία δεν είναι σπάνια[118,119]. Ο κίνδυνος εμφάνισης άποιου διαβήτη μετά από χειρουργική επέμβαση ανέρχεται σε ποσοστά 50-60%[35,66,84,120]. Συνέπεια της μετεγχειρητικής υποθαλαμικής βλάβης είναι και η παχυσαρκία[121-124]. Τα ποσοστά παχυσαρκίας κυμαίνονται από 6-30% στους ασθενείς με κρανιοφαρυγγίωμα και η επίπτωση αυξάνει σε 17-62% μετά από χειρουργική επέμβαση (με ή χωρίς ακτινοθεραπεία)[35,51,125-129].

Επιδείνωση της οπτικής οξύτητας μπορεί να συμβεί κατά τη διάρκεια της εγχείρησης μετά από απότομη μείωση της ενδοκράνιας πίεσης λόγω μεταβολών στην αιμάτωση της περιοχής. Επίσης, είναι πιθανόν, η μεγάλη ευαισθησία του οπτικού νεύρου σε μεταβολές της αγγείωσής του να είναι η αιτία μιας ταχείας απώλειας της όρασης[130-131].

10. ΥΠΟΤΡΟΠΗ

Είναι γνωστό ότι ακόμα και μετά από ριζική εξαίρεση υποτροπιάζει, με ακτινολογική επιβεβαίωση, κατά μέσο όρο το 10% των κρανιοφαρυγγιωμάτων ενώ στις διάφορες σειρές ασθενών, τα ποσοστά κυμαίνονται από 0-62%,[106,102,103,128,132] (Πίνακας 3). Υποτροπή μπορεί να προκύψει από μικρές νησίδες που παρέμειναν μετά την εξαίρεση του όγκου. Συνήθης χρόνος εμφάνισης των υποτροπών είναι τα 1-4,3 έτη[6,35,50,133] αλλά έχουν παρατηρηθεί και μετά από 26 ή 30 έτη[46,133]. Μετά από μονοθεραπεία με ακτινοβολία το ποσοστό 10ετούς υποτροπής ήταν 0-23%[132] ενώ φαίνεται ότι οι μεγαλύτερες δόσεις (>5400) συνδυάζονται με μικρότερα ποσοστά υποτροπής αν και η βέλτιστη δόση δεν έχει ακόμα καθορισθεί[134].

Μετά από 10ετή παρακολούθηση τα ποσοστά υποτροπής μετά από ολική αφαίρεση του κρανιοφαρυγγιώματος κυμαίνονταν από 0–62%, μετά από μερική αφαίρεση 25-100% και μετά από μερική εκτομή και ακτινοθεραπεία 10-63%[2].

Η υφολική αφαίρεση έχει συνδυασθεί με υψηλότερα ποσοστά υποτροπών και πρό-

ΠΙΝΑΚΑΣ 3. Ποσοστά υποτροπής των κρανιοφαρυγγιωμάτων σε παιδιά και ενήλικες μετά από διάφορες μορφές θεραπείας [τροποποιημένος από Karavitaki et al (2)].

	Ποσοστά υποτροπής στα 10 έτη παρακολούθησης (%)				
Ηλικία (έτη)	**Ολική Χειρουργική Αφαίρεση**	**Περιορισμένη χειρουργική (Μερική/ Υφολική Εκτομή)**	**Χειρουργική εκτομή + Ακτινοθεραπεία**	**Ακτινοθεραπεία**	**Περίοδος παρακολούθησης**
<16	0 - 62	25 - 100	14 - 16	0	1970 - 2001
16 - 77	17 - 84	17 - 93	0 - 63	23	1950 - 2003

οδο της νόσου. Παρ' όλα αυτά η υποτροπή μπορεί να καθυστερήσει με την εφαρμογή μετεγχειρητικής ακτινοθεραπείας[35,135]. Σήμερα με τη στερεοτακτική χειρουργική και τις νεώτερες τεχνικές φαίνεται να επιτυγχάνονται πολύ καλά αποτελέσματα αν και τα δεδομένα ακόμα δεν είναι επαρκή[137]. Η αντιμετώπιση των υποτροπών είναι δύσκολη λόγω της προηγηθείσας επέμβασης και της ακτινοθεραπείας και η ολική εξαίρεση σχεδόν αδύνατη (επιτυχία 0-25%) ενώ παρατηρείται αυξημένη περιεγχειρητική νοσηρότητα και θνητότητα (10,5–24%)[35,50,37] και είναι μάλλον μόνο ανακουφιστική.

11. ΠΡΟΓΝΩΣΗ - ΕΠΙΒΙΩΣΗ

Σε πρόσφατη ανασκόπηση, η 5ετής επιβίωση των παιδιών με κρανιοφαρυγγίωμα φθάνει το 83–96%, η δεκαετής το 65–100% ενώ ο μέσος όρος επιβίωσής τους ως τα 20 έτη είναι 62%. Στους ενήλικες η επιβίωση είναι λίγο μικρότερη με τα ποσοστά 5ετούς επιβίωσης να κυμαίνονται από 54–96%, της 10ετούς επιβίωσης από 40–93% και της 20ετούς το 66–85%[138].

Υψηλότερα ποσοστά 10ετούς επιβίωσης επιτυγχάνονται μετά από την ολική εξαίρεση του κρανιοφαρυγγιώματος[62–100%], σε σχέση με την μερική εκτομή του (27–86%). Η προσθήκη ακτινοθεραπείας βελτιώνει τα ποσοστά της μερικής εκτομής (74–100%). Η 5ετής επιβίωση μετά από αντιμετώπιση μόνο με ακτινοθεραπεία φθάνει το 81–100% (138).

Παρ' όλο που τα θηλωματώδους τύπου κρανιοφαρυγγιώματα φαίνεται να έχουν καλύτερα ποσοστά επιβίωσης αυτό δεν επιβεβαιώνεται σε όλες τις μελέτες[139-140].

Επίσης, αν και έχει υποστηριχθεί ότι η ύπαρξη υδροκέφαλου και οι αποτιτανώσεις έχουν χειρότερη πρόγνωση, τα δεδομένα αυτά δεν έχουν επιβεβαιωθεί[3,9,128,141,142]. Τέλος, ούτε η σύσταση ούτε το μέγεθος του κρανιοφαρυγγιώματος δεν σχετίζεται άμεσα με την επιβίωση[35,143].

Η βέλτιστη πρόγνωση επιτυγχάνεται με τη χρήση διαφόρων θεραπευτικών στρατηγικών, ιδιαίτερα στα παιδιά και από την χρονική στιγμή της πρώτης θεραπευτικής παρέμβασης.

12. ΠΟΙΟΤΗΤΑ ΖΩΗΣ

Αν και η συνολική επιβίωση μετά τη νευροχειρουργική παρέμβαση ή/και την ακτινοθεραπεία είναι πολύ υψηλή (92%) η ποιότητα ζωής αξιολογούμενη σε διάφορες κλίμακες δεν είναι ιδιαίτερα καλή λόγω της υποφυσιακής ανεπάρκειας που μπορεί να προκληθεί. Είναι γεγονός ότι, παρά τη θεραπεία υποκατάστασης των υποφυσιακών ορμονών, πολλοί ασθενείς παραπονούνται για κόπωση και μειωμένη φυσική δραστηριότητα[144-148].

Ένα άλλο εξίσου σοβαρό πρόβλημα είναι η παχυσαρκία. Μετά την αφαίρεση και τη θεραπευτική αντιμετώπιση του κρανιοφαρυγγιώματος ποσοστό >50% των ασθενών εμφανίζουν παχυσαρκία μέσα σε 7,6 έτη περίπου (5-21,3 έτη). Η αύξηση του BMI σχετίζεται με τον βαθμό καταστροφής του υποθαλάμου, τόσο προεγχειρητικά όσο και μετεγχειρητικά[122,124,149,150] ενώ η αιτιολογία της δεν έχει πλήρως διευκρινισθεί[151]. Η Αμερικάνικη Εταιρεία Καρκίνου έχει δώσει κατευθυντήριες γραμμές για δίαιτα, διατροφή, και πρόληψη του καρκίνου για την καλή υγεία του πληθυσμού αλλά και

για θεραπευθέντες καρκινοπαθείς[152].

Οι ασθενείς με κρανιοφαρυγγίωμα εκτός του ότι είναι πιο παχύσαρκοι σε σχέση με τα υγιή άτομα είναι και λιγότερο δραστήρια[35,153]. Στους ασθενείς αυτούς φαίνεται να διαταράσσεται ο νυκτερινός ύπνος, ενώ περίπου το 1/3 των ασθενών αναφέρουν, εκτός από μειωμένη δραστηριότητα, και αυξημένη υπνηλία κατά τη διάρκεια της ημέρας, η οποία είναι σημαντικότερη σε άτομα με BMI >40 kg/m^2[154].

13. ΣΥΜΠΕΡΑΣΜΑΤΑ

Το κρανιοφαρυγγιώμα είναι ένας καλοήθης όγκος ο οποίος όμως μπορεί να συμπεριφέρεται ως κακοήθης λόγω της εντόπισης του στη βάση του κρανίου, πλησίον ευαίσθητων εγκεφαλικών δομών. Η αντιμετώπισή του όπως και των επιπλοκών της θεραπείας του απαιτεί χρόνια παρακολούθηση και συντονισμένη προσπάθεια από μια ομάδα ειδικών, αποτελούμενης από ενδοκρινολόγους, οφθαλμιάτρους, νευροχειρουργούς, ακτινοθεραπευτές, νευρολόγους, ογκολόγους –ακτινολόγους ακόμα δε και ψυχοθεραπευτές.

ΒΙΒΛΙΟΓΡΑΦΙΑ

1. Raimondi AJ, Rougerie J. A critical review of personal experiences with craniopharyngioma: clinical history, surgical technique and operative results. Pediatr Neurosurg 1994;21:134–50.
2. Karavitaki N, Cudlip S, Adams CB, Wass JA. Craniopharyngiomas. Endocr Rev 2006; 27:371–3.
3. Petito CK, De Girolami U, Earle K. Craniopharyngiomas. A clinical and pathological review Cancer 1976;637:1944–52.
4. Crotty TB, Scheithauer BW, Young WF, Davis DH, Shaw EG, Miller GM, Burger PC. Papillary craniopharyngioma: a clinico-pathological study of 48 cases. J Neurosurg 1995;83:206–14.
5. Eldevik OP, Blaivas M, Gabrielsen TO, Hald JK, Chandler WF. Craniopharyngioma: radiologic and histologic findings and recurrence. Am J Neuroradiol 1996;17:1427–39.
6. Weiner HL, Wisoff JH, Rosenberg ME, et al. Craniopharyngiomas: a clinicopathological analysis of factors predictive of recurrence and functional outcome. Neurosurgery 1994;35:1001–11.
7. Kahn EA, Gosch HH, Seeger JF, Hicks SP. Forty-five years experience with the craniopharyngiomas. Surg Neurol 1973;1:5–12.
8. Goldberg GM, Eshbaught DE. Squamous cell nests of the pituitary gland as related to the origin of craniopharyngiomas: a study of their presence in the newborn and infants up to age four. Arch Pathol 1960;70:293–9.
9. Adamson TE, Wiestler OD, Kleihues P, Yasargil MG. Correlation of clinical and pathological features in surgically treated craniopharyngiomas. J Neurosurg 1990;73:12–7.
10. Hunter IJ. Squamous metaplasia of cells of the anterior pituitary gland. J Pathol Bacteriol 1955;69:141–5.
11. Sartoretti-Schefer S, Wichmann W, Aguzzi A, Valavanis A. MR differentiation of adamantinous and squamous-papillary craniopharyngiomas. Am J Neuroradiol 1997; 18:77–87.
12. Parisi JE, Mena H. Nonglial tumors. In: Nelson JS, Parisi JE, Schochet Jr SS, eds. Principles and practice of neuropathology. 1st ed, St. Louis, MO: Mosby, 1993, 203–66.
13. Kurosaki M, Saeger W, Ludecke DK. Immunohistochemical localisation of cytokeratins in craniopharyngioma. Acta Neurochir (Wien) 2001;143:147–51.
14. Scheithauer BW. Region of the sella turcica. In: Burger PC, Scheithauer BW, Vogel FS (eds). Surgical pathology of the nervous system and its coverings. 4th ed, New York: Churchill Liv-

ingstone, 2002, 475–96.
15. Ghatak NR, Hirano A, Zimmerman HM. Ultrastructure of a craniopharyngioma. Cancer 1971;27:1465–75.
16. Müller DC. Pathology of craniopharyngiomas: clinical import of pathological findings. Pediatr Neurosurg 1994;21(Suppl 1):11–7.
17. Giangaspero F, Burger PC, Osborne DR, Stein RB. Suprasellar papillary squamous epithelioma ("papillary craniopharyngioma"). Am J Surg Pathol 1984;8:57–64.
18. Citow JS, Macdonald RL, Refai D. Comprehensive Neurosurgery Board Review. Edit 2nd, Thieme Medical Publishers, New York, 2009, 253.
19. Szeifert GT, Pasztor E. Could craniopharyngiomas produce pituitary hormones? Neurol Res 1993;15:68–9.
20. Harris PE, Perry L, Chard T, et al. Immunoreactive human chorionic gonadotrophin from the cyst fluid and CFS of patients with craniopharyngioma. Clin Endocrinol (Oxf) 1988;29:503–8.
21. Stefaneanu L, Kovacs K, Scheithauer BW, Lloyd RV, Muller PJ, Laws Jr ER. Estrogen receptor gene expression in craniopharyngiomas: an in situ hybridization study. Neurosurgery 1994;35:1012–7.
22. Honegger J, Renner C, Fahlbusch R, Adams EF. Progesterone receptor gene expression in craniopharyngiomas and evidence for biological activity. Neurosurgery 1997;41:1359–64.
23. Izumoto S, Suzuki T, Kinoshita M, et al. Immunohistochemical detection of female sex hormone receptors in craniopharyngiomas: correlation with clinical and histologic features. Surg Neurol 2005;63:520–5.
24. Sekine S, Takata T, Shibata T, et al. Expression of enamel proteins and LEF1 in adamantinomatous craniopharyngioma: evidence for its odontogenic epithelial differentiation. Histopathology 2004;45:573–9.
25. Honegger J, Mann K, Thierauf P, Zrinzo A, Fahlbusch R. Human chorionic immunoreactivity in cystic intracranial tumours. Clin Endocrinol (Oxf) 1995;42:235–41.
26. Zumkeller W, Saaf M, Rahn T, Hall K. Demonstration of insulin-like growth factors I, II and heterogeneous insulin-like growth factor binding proteins in the cyst fluid of patients with craniopharyngioma. Neuroendocrinology 1991;54:196–201.
27. Mori M, Takeshima H, Kuratsu J. Expression of interleukin-6 in human craniopharyngiomas: a possible inducer of tumor-associated inflammation. Int J Mol Med 2004;14:505–9.
28. Sekine S, Shibata T, Kokubu A, et al. Craniopharyngioma of adamantinomatous type harbor beta-catenin gene mutations. Am J Pathol 2002;161:1997–2001.
29. Buslei R, Nolde M, Hofman B, et al. Common mutations of beta-catenin in adamantinomatous but not in other tumours originating from the sellar region. Acta Neuropathol (Berl) 2005;109:589–97.
30. Vidal S, Kovacs K, Lloyd RV, Meyer FB, Scheithauer BW. Angiogenesis in patients with craniopharyngiomas. Correlation with treatment and outcomes. Cancer 2002;94:738–45.
31. Lefranc F, Chevalier C, Vinchon M, et al. Characterization of the levels of expression of retinoic acid receptors, galectin-3, macrophage migration inhibiting factor, and p53 in 51 adamantinomatous craniopharyngiomas. J Neurosurg 2003;98:145–53.
32. Lubansu A, Ruchoux M-M, Brotchi J, Salmon I, Kiss R, Lefranc F. Cathepsin B, D and K expression in adamantinomatous craniopharyngiomas relates to their levels of differentiation as determined by the patterns of retinoic acid receptor expression. Histopathology 2003;43:563–72.
33. Boongird A, Laothamatas J, Larbcharoensub N, Phudhichareonrat S. Malignant craniopharyngioma; case report and review of the literature. Neuropathology 2009; 29:591–6.
34. Harwood-Nash DC. Neuroimaging of childhood craniopharyngioma. Pediatr Neurosurg 1994;21:2–10.
35. Karavitaki N, Brufani C, Warner JT, et al. Craniopharyngiomas in children and adults: systematic

analysis of 121 cases with long-term follow-up. Clin Endocrinol (Oxf) 2005;62:397–409.
36. Nourbakhsh A, Brown B, Vannemreddy P, Lian T, Nanda A, Guthikonda B. Extracranial Infrasellar Ectopic Craniopharyngioma: A case report and review of the literature. Skull Base 2010;20:475-80.
37. Fahlbusch R, Honegger J, Paulus W, Huk W, Buchfelder M. Surgical treatment of craniopharyngiomas: experience with 168 patients. J Neurosurg 1999;90:237–50.
38. Pusey E, Kortman K, Flannigan B, Tsuruda J, Bradley WG. MR of craniopharyngiomas: tumor delineation and characterization. AJR Am J Roentgenol 1987;149:383–8.
39. Davies MJ, King TT, Metcalfe KA, Monson JP. Intraventricular craniopharyngioma: a long-term follow-up of six cases. Br J Neurosurg 1997;11:533–41.
40. Iwasaki K, Kondo A, Takahashi JB, Yamanobe K. Intraventricular craniopharyngioma: two cases and review of the literature. Surg Neurol 1994;38:294–301.
41. Haragushi K, Morimoto S, Tanooka A, Inoue M, Yoshida Y. Craniopharyngioma presenting a symptom of pituitary apoplexy and hyponatremia: a case report. No Shinkei Geka 2000;28:1111-5.
42. Bunin G R, Surawicz TS, Witman PA, Preston-Martin S, Davis F, Bruner JM. The descriptive epidemiology of craniopharyngioma, J Neurosurg 1998,89:547–551.
43. Haupt R, Magnani C, Pavanello M, Caruso S, Dama E, Garrè ML. Epidemiological aspects of craniopharyngioma. J Pediatr Endocrinol Metab 2006;19(Suppl 1):289-93.
44. Rosemberg S, Fujiwara D. Epidemiology of pediatric tumors of the nervous system according to the WHO 2000classification: a report of 1,195 cases from a single institution. Childs Nerv Syst 2005;21:940–4.
45. Kuratsu J, Ushio Y. Epidemiological study of primary intracranial tumours in childhood. A population-based survey in Kumamoto Prefecture, Japan. Pediatr Neurosurg 1996;25:240–6.
46. DeVile CJ. Craniopharyngioma. In: Wass JAH, Shalet SM, eds. Oxford textbook of endocrinology and diabetes. 1st ed. Oxford, UK: Oxford University Press, 2002, 218–25.
47. Müller-Scholden J, Lehrnbecher T, Muller HL, et al. Radical surgery in a neonate with craniopharyngioma: report of a case. Pediatr Neurosurg 2000;33:265–9.
48. Green AL, Yeh JS, Dias PS. Craniopharyngioma in a mother and daughter. Acta Neurochir (Wien) 2002;144:403-4.
49. Wald SL, Liwnicz BH, Truman TA, Khodadad G. Familial primary nervous system neoplasms in three generations. Neurosurgery1982;11:12-5.
50. Van Effenterre R, Boch AL. Craniopharyngioma in adults and children. J Neurosurg 2002;97:3–11.
51. Hoffman HJ, DeSilva M, Humphreys RP, Drake JM, Smith ML, Blaser SI. Aggressive surgical management of craniopharyngiomas in children. J Neurosurg 1992;76:47–52.
52. Graham P, Gattamaneni HR, Birch J. Pediatric craniopharyngiomas: regional review. Br J Neurosurg 1992;6:187–94.
53. Jagannathan J, Dumont AS, Jane JA Jr, Laws ER Jr: Pediatric sellar tumors: diagnostic procedures and management. Neurosurg Focus 2005;18:E6.
54. Müller HL, Gebhardt U, Schroder S, et al. Analyses of treatment variables for patients with childhood craniopharyngioma-results of the multicenter prospective trial KRANIOPHARYNGEOM 2000 after three years of follow-up. Horm Res Paediatr 2010;73:175–80.
55. Muller HL. Childhood craniopharyngioma: recent advances in diagnosis, treatment and follow-up Horm Res 2008;69:193–202.
56. Müller HL, Bueb K, Bartels U, et al., Obesity after childhood craniopharyngioma—German multicenter study on pre-operative risk factors and quality of life. Klin Padiatr 2001;213:244–9.
57. Banna M, Hoare RD, Stanley P, Till K. Craniopharyngioma in children. J Pediatr 1973;83:781–5.
58. Gonzales-Portillo G, Tomita T. The syndrome of inappropriate secretion of antidiuretic hormone: an unusual presentation for childhood craniopharyngioma: report of three cases. Neurosurgery1998;42:917–21.

59. Fournier A, Pauli A, Cécile JP, Cousin J, Decherf A. Craniopharyngioma having the appearance of an isolated obesity. J Sci Med Lille 1968;86:171-5.
60. Muller HL, Handwerker G, Wollny B, Faldum A, Sorensen N. Melatonin secretion and increased daytime sleepiness in childhood craniopharyngioma patients. J Clin Endocrinol Metab 2002;87:3993-6.
61. Müller HL, Handwerker G, Gebhardt, et al. Melatonin treatment in obese patients with childhood craniopharyngioma and increased daytime sleepiness. Cancer Causes Control 2006;17:583–9.
62. Defoort-Dhellemmes S, Moritz F, Bouacha I, Vinchon M. Craniopharyngioma: ophthalmological aspects at diagnosis. J Pediatr Endocrinol Metab 2006;19:(Suppl.1) P321–4.
63. Dinnen A, Gye R, Bell A. Mental disturbances associated with craniopharyngioma in adults. Med J Austr 1969;1:735–7.
64. Svolos DG. Craniopharyngiomas. A study based on 108 verified cases. Acta Chir Scand Suppl 1969;403:1–44.
65. Kawasaki A, Purvin VA. Photophobia as the presenting visual symptom of chiasmal compression. J Neuroophthalmol 2002;22:3–8.
66. Honegger J, Buchfelder M, Fahlbusch R. Surgical treatment of craniopharyngiomas: endocrinological results. J Neurosurg 1999;90:251–7.
67. Ahsan F, Rashid H, Chapman A, Ah-See KW. Infrasellar craniopharyngioma presenting as epistaxis, excised via Denker's medial maxillectomy approach. J Laryngol Otol 2004;118:895–8.
68. Kanungo N, Just N, Black M, Mohr G, Glikstein R, Rochon L. Nasopharyngeal craniopharyngioma in an unusual location. AJNR Am J Neuroradiol 1995;16:1372–4.
69. Van den Bergh P, Dom R. Wallenberg's syndrome caused by a craniopharyngioma "en plaque". J Neurol 1983;229:61–4.
70. Hoff JT, Patterson RH. Craniopharyngiomas in children and adults. J Neurosurg 1972; 36:299–302.
71. Russell RW, Pennybacker JB. Craniopharyngioma in the elderly. J Neurol Neurosurg Psychiatry 1961;24:1–13.
72. Yasargil MG, Curcic M, Kis M, Siegenthaler G, Teddy PJ, Roth P. Total removal of craniopharyngiomas. Approaches and long-term results in 144 patients. J Neurosurg 1990;73:3-11.
73. Matson DD, Crigler Jr JF. Management of craniopharyngioma in childhood. J Neurosurg 1969;30:377–90.
74. Byrne JV. Imaging of the pituitary. In: Wass JAH, Shalet SM eds. Oxford textbook of endocrinology and diabetes. 1st ed. Oxford, UK: Oxford University Press 2002, 136–45.
75. Nagahata M, Hosoya T, Kayama T, Yamaguchi K. Edema along the optic tract: a useful MR finding for the diagnosis of craniopharyngiomas. Am J Neuroradiol 1998;19:1753–57.
76. Duff JM, Meyer FB, Ilstrup DM, Laws Jr ER, Scleck CD, Scheithauer BW. Long-term outcomes for surgically resected craniopharyngiomas. Neurosurgery 2000;46:291–305.
77. Rossi A, Cama A, Consales A, et al. Neuroimaging of pediatric craniopharyngiomas: a pictorial essay. J Pediatr Endocrinol Metab 2006;19:299-319.
78. Fitz CR, Wortzman G, Harwood-Nash DC, Holgate RC, Barry JF, Boldt DW. Computed tomography in craniopharyngiomas. Radiology 1978;127:687–69.
79. Hopper N, Albanese A, Ghirardello S, Maghnie M. The pre-operative endocrine assessment of craniopharyngiomas. J Pediatr Endocrinol Metab 2006;19:325-7.
80. Garnett MR, Puget S, Grill J and Sainte-Rose. Craniopharyngioma. Orphanet J Rare Dis 2007;2:18.
81. Chang CV, Nunes Vdos S, Felicio AC, Zanini MA, Cunha-Neto MB, de Castro AV. Mixed germ cell tumor of the pituitary-hypothalamic region presenting as craniopharyngioma: case report and review of the literature. Arq Bras Endocrinol Metabol 2008;52:1501-4.
82. Lanes R, Gunczler P, Lopez E, Esaa S, Villaroel O, Revel-Chion R. Cardiac mass and function, carotid artery intima-media thickness, and lipoprotein levels in growth hormone-deficient

adolescents. J Clin Endocrinol Metab 2001;86:1061–5.
83. Jane JA, Prevedello DM, Alden TD, Laws ER. The transsphenoidal resection of pediatric craniopharyngiomas: a case series. J Neurosurg Pediatr 2010;5:49–60.
84. Laws E. Transsphenoidal approach to craniopharyngiomas. Presented at the Symposium on Craniopharyngioma: The answer. New York Medical Center, 1993:17-19.
85. Wen BC, Hussey DH, Staples J, et al. A comparison of the roles of surgery and radiation therapy in the management of craniopharyngiomas. Int J Radiat Oncnol Biol Phys 1989;16:17-24.
86. Carpenter RC, Chamberlin GW, Frazier CH. The treatment of hypophyseal stalk tumours by evacuation and irradiation. Am J Roent 1937;38:162–7.
87. Kramer S, Mckissock W, Concannon JP. Craniopharyngiomas: treatment by combined surgery and radiation therapy. J Neurosurg 1961;18:217–26.
88. Backlund E, Axelsson B, Bergstrand CG, et al. Treatment of craniopharyngiomas- the stereotactic approach in a ten to twenty three years' perspective. Acta Neurochir (Wien) 1989;99:11-9.
89. Backlund E. Treatment of craniopharyngiomas- the multi-modality approach. Presented at the Symposium on Craniopharyngioma: The answer. New York Medical Center 1993,17-19.
90. Szeifert GT, Julow J, Slowik F, Balint K, Lanyi F, Pasztor E. Pathological changes in cystic craniopharyngiomas following intracavital 90yttrium treatment. Acta Chir Scand 1990;102:14–8.
91. Tarbell NJ, Barnes P, Scott M, et al. Advances in radiation therapy for craniopharyngiomas. Presented at the Symposium on Craniopharyngioma: The answer. New York Medical Center 1993, 17-9.
92. Amendola BE, Wolf A, Coy SR, Amendola MA. Role of radiosurgery in craniopharyngiomas: a preliminary report. Med Pediatr Oncol 2003;41:123–7.
93. Umezawa H, Maeda K, Takeuchi T, Okami Y: New antibiotics bleomycin A and B. J Antibiot (Tokyo) 1966;19:200-9.
94. Kubo O, Takakura K, Miki Y, et al. Intracystic therapy of bleomycin for craniopharyngioma-Effect of bleomycin on cultured craniopharyngioma cells and intracystic concentration of bleomycin. No Shinkei Geka 1974;2:683-8.
95. Takahashi H, Nakazawa S, Shimura T. Evaluation of postoperative injection of bleomycin for craniopharyngioma in children. J Neurosurg 1985;62:120–7.
96. Hader WJ, Steinbok P, Hukin J, Fryer C. Intratumoral therapy with bleomycin for cystic craniopharyngiomas in children. Pediatr Neurosurg 2000;33:211–8.
97. Mottolese C, Stan H, Hermier M, et al. Intracystic chemotherapy with bleomycin in the treatment of craniopharyngiomas. Childs Nerv Syst 2001;17:724–30.
98. Savas A, Erdem A, Kanpolat Y. Fatal toxic effect of bleomycinon brain tissue after intracystic chemotherapy for a craniopharyngioma: case report. Neurosurgery 2000; 46:210–6.
99. Dastoli PA, Nicácio JM, Silva NS, Capellano AM, Toledo SR, Ierardi D, Cavalheiro S. Cystic craniopharyngioma: intratumoral chemotherapy with alpha interferon. Arq Neuropsiquiatr 2011;69:50-5.
100. Baskin DS, Wilson CB. Surgical management of craniopharyngiomas. J Neurosurg 1986,65:22–7.
101. Honegger J, Buchfelder M, Fafhlbusch R, Daubler B, Dorr HG. Transsphenoidal microsurgery for craniopharyngiomas. Surg Neurol 1992;37:189–96.
102. De Vile CJ, Gran,t, DB, Kendall BE, Neville BGR, Stanhope R, Watkins KE, Hayward RD. Management of childhood craniopharyngioma: can the morbidity of radical surgery be predicted? J Neurosurg 1996,85:73–81.
103. Maira G, Anile C, Rossi GF, Colosimo C. Surgical treatment of craniopharyngiomas: an evaluation of the transsphenoidal and pterional approaches. Neurosurgery 1995;36:715–24.
104. Müller HL. Childhood craniopharyngioma–current concepts in diagnosis,therapy and follow-up. Nat Rev Endocrinol 2010;6:609-18.
105. Spoudeas HA, Saran F, Pizer B. A multimodality approach to the treatment of craniopha-

ryngiomas avoiding hypothalamic morbidity: a UK perspective. Pediatr Endocrinol Metab 2006;19(Suppl 1):447-51.
106. Müller HL, Gebhardt U, Pohl F, et al. High rates of early relapses after complete resection and early progressions after incomplete resection of childhood craniopharyngiomaupdate on KRANIOPHARYNGEOM 2000 and design of KRANIOPHARYNGEOM 2007. Klinische Padiatrie 2006;21:315–20.
107. Becker G, Kortmann RD, Skalej M, Bamberg M. The role of radiotherapy in the treatment of craniopharyngeoma - Indications, results, side effects. In: Controversies in euro-Oncology, in Frontiers of Radiation Therapy and Oncology: Wiegel T, Hinkelbein A, Brock M, Hoell T (eds). Karger, Basel, Switzerland 1999;33:100–13.
108. Müller HL. More or less? Treatment strategies in childhood craniopharyngioma, Child's Nervous System 2006;22:156–7.
109. Müller HL, Albanese A, Calaminus G, et al. Consensus and perspectives on treatment strategies in children craniopharyngioma: results of a meeting of the Craniopharyngioma Study Group (SIOP), Genova, 2004. J Pediatr Endocrin Metab 2006;19:453–4.
110. Samdani AF, Schulder M, Catrambone JE, Carmel PW. Use of compact intraoperative low-field magnetic imager in pediatric neurosurgery. Childs Nerv Syst 2005;21:108–13.
111. Nimsky C, Ganslandt O, Von Keller B, Romstock J, Fahlbusch R. Intraoperative high-field-strength MR imaging: implementation and experience in 200 patients. Radiology 2004;233:67–78.
112. Symon L, Pell MF, Habib AH. Radical excision of craniopharyngioma by the temporal route: a review of 50 patients. Br J Neurosurg 1991;5:539–49.
113. Fahlbusch R, Honegger J, Paulus W, Huk W, Buchfelder M. Surgical treatment of craniopharyngiomas: experience with 168 patients. J Neurosurg 1999;90:237–50.
114. Barua KK, Ehara K, Kohmura E, Tamaki N. Treatment of recurrent craniopharyngiomas. Kobe J Med Sci 2003;49:123–32.
115. Shi XE, Wu B, Fan T, Zhou ZQ, Zhang YL. Craniopharyngioma: surgical experience of 309 cases in China. Clin Neurol Neurosurg 2008;110:151–9.
116. Albright AL, Hadjipanayis CG, Lunsford LD, Kondziolka D, Pollack IF, Adelson PD. Individualized treatment of pediatric craniopharyngiomas. Childs Nerv Syst 2005;21:649–54.
117. Merchant TE, Kiehna EN, et al. Craniopharyngioma: the St. Jude Children's Research Hospital experience 1984–2001. Int J Radiat Oncol Biol Phys 2002;53:533–42.
118. Kalapurakal JA. Radiation therapy in the managementof pediatric craniopharyngiomas - a review. Childs Nerv Syst 2005;21:808–16.
119. Vinchon M, Dhellemmes P. Craniopharyngiomas in children: recurrence, reoperation and outcome. Childs Nerv Syst 2008;24:211–7.
120. Elliott RE, Hsieh K, Hochm T, Belitskaya- Levy I, Wisoff J, Wisoff JH. Efficacy and safety of radical resection of primary and recurrent craniopharyngiomas in 86 children. J Neurosurg Pediatr 2010;5:30–48.
121. Muller HL, Gebhardt U, Etavard-Gorris N, et al. Prognosis and sequela in patients with childhood craniopharyngioma. Results of HIT-ENDO and update on KRANIOPHARYNGEOM 2000. Klinische Padiatrie 2004;216:343–8.
122. Kalapurakal JA, Iler HL, Emser A, et al. Longitudinal study on growth and body mass index before and after diagnosis of childhood craniopharyngioma. J Clin Endocrinol Metab 2004;89:3298–3305.
123. Müller HL, Faldum A, Etavard-Gorris N, et al. Functional capacity, obesity and hypothalamic involvement: cross-sectional study on 212 patients with childhood craniopharyngioma. Klinische Padiatrie 2003;215:310–14.
124. de Vile CJ, Grant DB, Hayward RD, Kendall BE, Neville BG, Stanhope R. Obesity in childhood

craniopharyngioma: relation to post-operative hypothalamic damage shown by magnetic resonance imaging. J Clin Endocrinol Metab 1996;81:2734–7.
125. Caldarelli M, Massimi L, Tamburrini G, Cappa M, Di Rocco C. Long-term results of the surgical treatment of craniopharyngioma: the experience at the Policlinico Gemelli, Catholic University, Rome. Childs Nerv Syst 2005;21:747–57.
126. Puget S, Garnett M, Wray A, et al. Pediatric craniopharyngiomas: classification and treatment according to the degree of hypothalamic involvement. J Neurosurg 2007;106:3–12.
127. Zuccaro G. Radical resection of craniopharyngioma. Childs Nerv Syst 2005;21:679–90.
128. Stripp DC, Maity A, Janss AJ, et al. Surgery with or without radiation therapyin the management of craniopharyngiomas in children and young adults. Int J Radiat Oncol Biol Phys 2004;58:714–20.
129. Habrand JL, Ganry O, Couanet D, et al. The role of radiationtherapy in the management of craniopharyngioma: a 25-year experience and review of the literature. Int J Radiat Oncol Biol Phys 1999;44:255–63.
130. Goldenberg-Cohen N, Ehrenberg M, Toledano H, et al. Preoperative visual loss is the main cause of irreversible poor vision in children with a brain tumor. Front Neurol 2011;2:62.
131. Newman NJ. Perioperative visual loss after non ocular surgeries. Am J Ophthalmol 2008;145:604–10.
132. Kalapurakal JA, Goldman S, Hsieh YC, Tomita T, Marymont MH. Clinical outcome in children with craniopharyngioma treated with primary surgery and radiotherapy deferred until relapse. Med Pediatr Oncol 2003;40:214–8.
133. Kim SK, Wang KC, Shin SH, Choe G, Chi JG, Cho BK. Radical excision of pediatric craniopharyngioma: recurrence pattern and prognostic factor. Childs Nerv Syst 2001;17:531–6.
134. Varlotto JM, Flickinger JC, Kondziolka D, Lunsford LD, Deutch M. External beam irradiation of craniopharyngiomas: longterm analysis of tumour control and morbidity. Int J Radiat Oncol Biol Phys 2002;54:492–9.
135. Van Effenterre R, Boch AL. Craniopharyngioma in adults and children: a study of 122 surgical cases. J Neurosurg 2002;97:3–11.
136. Merchant TE, Kiehna EN, Sanford RA, et al. Craniopharyngioma: the St. Jude Children's Research Hospital experience 1984–2001. Int J Radiat Oncol Biol Phys 2002;53:533–42.
137. Voges J, Sturm V, Lehrke R, Treuer H, Gauss C, Berthold F. Cystic craniopharyngioma: long-term results after intracavitary irradiation with stereotactically applied colloidal-emitting radioactive sources. Neurosurgery 1997;40:263–70.
138. Sherlock M , Ayuk J, Tomlinson JW, et al. Mortality in Patients with Pituitary Disease Endocr Rev 2010;31:301–42.
139. Szeifert GT, Sipos L, Horvath M, et al. Pathological characteristics of surgically removed craniopharyngiomas. Analysis of 131 cases. Acta Neurochirurgica 1993;124:139–43.
140. Crotty TB, Scheithauer BW, Young Jr WF, et al. Papillary craniopharyngioma- a clinicopathological study of 48 cases. J Neurosurg 1995;83:206–14.
141. Fisher PG, Jenab J, Gopldthwaite PT, Tihan T, Wharam MD, Foer DR, Burger PC. Outcomes and failure patterns in childhood craniopharyngiomas. Childs Nerv Syst 1998; 14:558–63.
142. Yaargil MG, Curcic M, Kis M, Siegenthaler G, Teddy PJ, Roth P. Total removal of craniopharyngiomas. Approaches and long-term results in 144 patients. J Neurosurg 1990;73:3–11.
143. Tomita T, Bowman RM. Craniopharyngiomas in children: surgical experience at Children's Memorial Hospital. Childs Nerv Syst 2005;21:729–46.
144. Piguel X, Abraham P, Bouhours-Nouet N, et al. Impaired aerobic exercise adaptation in children and adolescents with craniopharyngioma is associated with hypothalamic involvement. Eur J Endocrinol. 2012,166:215-22.

145. Dekkers OM, Biermasz NR, Smit JW, et al. Quality of life in treated adult craniopharyngioma patients. Eur J Endocrinol 2006;154:483-9.
146. Pedreira CC, Stargatt R, Maroulis H, et al. Health related quality of life and psychological outcome in patients treated for craniopharyngioma in childhood. J Pediatr Endocrinol Metab 2006;19:15-24.
147. Sands SA, Milner JS, Goldberg J, et al. Quality of life and behavioral follow-up study of pediatric survivors of craniopharyngioma. J Neurosurg 2005;103:302-11.
148. Kendall-Taylor P, Jonsson PJ, Abs R, et al. The clinical, metabolic and endocrine features and the quality of life in adults with childhood-onset craniopharyngioma compared with adult-onset craniopharyngioma. Eur J Endocrinol 2005,152:557-567.
149. Vinchon M, Weill J, Delestret I, Dhellemmes P. Craniopharyngioma and hypothalamic obesity in children. Childs Nerv Syst 2009;25:347-52.
150. Ahmet A, Blaser S, Stephens D, Guger S, Rutkas JT, Hamilton J. Weight gain in craniopharyngioma–a model for hypothalamic obesity. J Pediatr Endocrinol Metab 2006;19:121-7.
151. Iughetti A, Bruzzi B. Obesity and craniopharyngioma. Ital J Pediatr 2011:16;37-8.
152. http://www.dietandcancerreport.org.
153. Holmer H, Pozarek G, Wirfalt E, et al. Reduced energy expenditure and impaired feeding-related signals but not high energy intake reinforces hypothalamic obesity in adults with childhood onset craniopharyngioma. J Clin Endocrinol Metab 2010;95:5395-402.
154. Müller HL. Increased daytime sleepiness in patients with childhood craniopharyngioma and hypothalamic tumor involvement: review of the literature and perspectives. Int J Endocrinol 2010;2010:519607.